Aus der chirurgischen Universitätsklinik, Heidelberg
Direktor Prof. Dr. Kirschner

Stenose
nach
Ileotransversostomie

Inaugural-Dissertation

zur
Erlangung der Doktorwürde
der
hohen medizinischen Fakultät
an der
Ruprecht-Karl-Universität zu Heidelberg

von

Joachim Grüter

Lane Medical Library

1939

Gedruckt in der Druckerei Hermann Meister, Heidelberg

Referent:
Dozent Dr. med. habil. Zenker

Dekan:
Prof. Dr. Rodenwaldt

Stenose nach Ileotransversostomie

Nach Ileocolostomien kommen Stenosen verhältnismäßig selten vor. W. Tönnis (1) berichtet über die Funktion der Verbindungsstelle des Darmes nach diesen Operationen. Er führte 150 Operationen an Hunden, ergänzt durch Versuche an Affen, aus und beschrieb dann die verschiedenen von ihm vorgenommenen Verbindungsarten des Darmes, wobei sich zeigte, daß diese Eingriffe die Funktion des Darmes nicht wesentlich beeinträchtigen.

Kommen nun doch Stenosen nach diesen Operationen vor, so können sie ganz verschiedene Ursachen haben:

1. Die Ursache kann auf der Technik der Operation beruhen. Wenn nämlich die Darmabschnitte zu eng aneinander gelegt werden, können Dehnungen und Zerrungen entstehen, die die Heilung beeinträchtigen und Stenosen verursachen.

2. Weiter können Stenosen entstehen durch irgendwelche Fremdkörper, die sich in die Darmwand des schon durch den operativen Eingriff etwas verengten Darmlumens einbohren und Anlaß zur Bildung eines entzündlichen Tumors geben können. In ihre Gruppe gehören auch Seidenfäden, die besonders als Ligaturen entzündliche Tumoren hervorrufen können.

3. Es sind ferner Zirkulationsstörungen nach erfolgter Operation, wie Thrombosen und Embolien in Betracht zu ziehen, die Schrumpfungen des Gewebes zur Folge haben können. Meistens führen diese Komplikationen rasch zur Gangrän der Darmwand und zu Peritonitis. Wenn aber nur ein kleiner Bezirk in seiner Durchblutung gestört ist, so kann auch ohne peritoneale Symptome ein entzündlicher Tumor entstehen. Hierbei treten erst die Erscheinungen einer Stenose nach kürzerem oder längerem beschwerdefreien Intervall auf.

4. Es ist eindeutig, daß ebenso Tumoren, wie Carcinom, Tuberkulose, Aktinomykose, Lues usw. zur Stenose Anlaß geben können.

5. Auf weitere Ursachen, die sonst noch unspezifische entzündliche Tumoren hervorrufen können, will ich in Kürze eingehen:

Es handelt sich hier um chronische Entzündungen. Ueber die Entstehung durch Rundwürmer, wie Trichocephalus trichiuris, Oxyuris vermicularis liegen Berichte vor. Bedeutungsvoll ist ferner als Ursache die Divertikulitis, und zwar meistens die Entzündung der sogenannten Graser'schen (falschen) Divertikel. Weiter veranlassen sämtliche entzündliche Schleimhauter-

krankungen des Darms, wie Typhus, Ruhr, Colitis ulcerosa in ihrem früheren oder späteren Verlauf die Bildung von unspezifisch entzündlichen Tumoren. Die chronische Colitis und Colitis ulcerosa sind nach G. Anschütz (2) von so großem Interesse, weil man oft im Bereich der Tumoren die Schleimhaut mehr oder weniger ausgedehnt ulceriert findet. Auf diese Weise oder durch sekundäre Ernährungsstörungen, infolge starker Umbildungen in der Submucosa erklären zu wollen, ist nicht immer annehmbar. Man findet nämlich die Mucosa häufig ohne Veränderungen, obschon der Tumor, der sich tief ins Lumen vorwölbt, die Schleimhaut spannt und die Submucosa schwer erkrankt ist. Er hält die Erörterungen deshalb für nötig, weil bei den Fällen mit ausgedehnten Ulcerationen aus den entsprechenden Krankengeschichten nichts zu ersehen ist, was auf eine Colitis hindeutet. Er folgert daraus, daß es eine umschriebene Form der Colitis gibt, die so langsam verläuft, daß die sonst stets beobachteten Diarrhöen, Tenesmen und Beimengungen von Schleim, Blut und Eiter im Stuhl ausbleiben. Ohne ein typisches klinisches Bild kommt es dann zu langsam fortschreitenden entzündlichen Veränderungen der Schleimhaut der ganzen Darmwand, zur Tumorbildung und dann schließlich oft zur Stenose.

Beobachtung eines Falles.

Am 16. 3. 1931 wurde eine 44 Jahre alte Landwirtsfrau in die Heidelberger chirurgische Klinik eingeliefert.

Klagen:

Auf Befragen gab sie an, früher nie ernstlich krank gewesen zu sein. Bis vor vier Wochen habe sie sich ganz gesund gefühlt. Seit dieser Zeit aber habe sie stark an Gewicht abgenommen. Gelegentlich seien auch Temperaturerhöhungen aufgetreten. Es sei ihr von Tag zu Tag mehr aufgefallen, daß in ihrer rechten Unterbauchgegend allmählich eine Geschwulst entstanden sei, die ihr Beschwerden machte. Die nicht allzu starken Schmerzen seien immer an Ort und Stelle geblieben und nicht in andere Körpergegenden ausgestrahlt. Der Stuhlgang sei normal gewesen, und Erbrechen sei nicht aufgetreten.

Befund:

Die Kranke befand sich in einem sehr elenden Ernährungs- und Kräftezustand. Die Untersuchung der Kopf- und Halsorgane ergab keinen keinen pathologischen Befund. Die Thoraxform war symmetrisch. Die Durchleuchtung zeigte Lungen und Herz in normalen Grenzen und auch sonst ohne Befund. Die Palpation des Abdomen ergab einen weichen Leib. Nur in der rechten Unterbauchgegend fühlte man einen bis zur Medianlinie reichenden übermannsfaustgroßen derben Tumor, der auf leichten Druck etwas schmerzempfindlich war. Meteorismus und sonstige Symptome der Darmverengung und des Darmverschlusses waren nicht vor-

handen. Die rektale Untersuchung ergab keinen Befund. Bei der vorgenommenen Cystoskopie erwiesen sich die Blase und Ostien ohne pathologischen Veränderungen. Nach intravenöser Injektion von Indigokarmin erfolgte die Ausscheidung auf beiden Seiten nach acht Minuten (dunkelblau). Auf ein etwaiges rechtes Ovarialcystom wurde die Kranke in der Frauenklinik untersucht, die Diagnose auf einen Ovarialtumor aber nicht gestellt.

Röntgenbild:

Bei der Leeraufnahme ließ das Röntgenbild eine vom Colon ascendens ausgehende Geschwulstbildung erkennen, weiterhin eine auffallende Gasfüllung mehrerer Dünndarmschlingen.

Beim Breieinlauf verursachte der Tumor sogar im ersten Drittel des Colon transversum eine Stenose.

Diagnose:

Coecumtumor.

Operation:

Am 29. 3. 31: Laparatomie. Unterer medialer Schnitt. Es fanden sich im Bereich des Coecum überall entzündlich infiltrierte, geschwollene und verwachsene Ileumschlingen. Die Veränderungen machten kurz vor der Ileocoecalklappe halt. Es wurde daher das Ileum dicht vor der Einmündung ins Coecum durchtrennt. Das abführende, noch am Coecum hängende Ende des Ileum blind verschlossen. Nach Resektion eines Teils der Ileumschlingen wurde dann eine End-zu-Seit-Anastomose zwischen dem zuführenden unteren Ileum und Colon transversum angelegt. Die Wunde heilte primär, und am 4. 4. 31, 16 Tage nach der Operation, konnte die Kranke geheilt entlassen werden.

Die Ursache dieses Tumors wurde durch eine pathologisch-anatomische Untersuchung geklärt. Ein eingesandtes Gewebestück ergab den Befund einer chronischen, unter Obliteration der Lichtung ausgeheilten Appendicitis. Carcinom, Tuberkulose, Lues und andere spezifische Tumoren kamen als auslösender Faktor nicht in Betracht.

Es ist hier naheliegend, die unspezifische Entzündung mit den Veränderungen des Wurmfortsatzes, als der häufigsten Erkrankung in dieser anatomischen Region, in Zusammenhang zu bringen.

Ueber unspezifische stenosierende Entzündungen des Ileocoecum sind in den letzten Jahren von deutscher Seite auf Kongressen oder im Schrifttum einige Beobachtungen veröffentlicht worden. Auf dem Chirurgenkongreß 1933 bemerkte G. Anschütz (3), daß man sich im deutschen Schrifttum im Gegensatz zum französichen, englischen und amerikanischen nicht so intensiv mit diesem Krankheitsbild beschäftigt habe. V. Haberer (4), Konjetzny (5), Simon (6), Plenk (7) und Orth (8) haben aber wichtige Beobachtungen über die unspezifischen Entzündungen gemacht.

Nach der Auffassung von v. Haberer (9), der sich auf neun Fälle stützt, gibt es keine einheitliche Aetiologie der chronischen unspezifischen Entzündung des Ileocoecum. Neben diesen Entzündungen, die oft als Appendicitis gedeutet werden, kommen noch andere Schädigungsmöglichkeiten in Betracht. Roepke (10) glaubt eine Appendicitis als Grund der schweren entzündlichen Veränderungen nicht ausschließen zu können. Dagegen lehnen Peters (11) und Straaten (12) die Annahme eines Zusammenhanges von Appendicitis und chronisch unspezifischer Entzündung des Ileocoecum ab.

Auf Grund von fünf Beobachtungen kam Straaten zu der Annahme, daß es bestimmte unspezifische entzündliche Tumoren gibt, für deren Aetiologie und Pathogenese noch keine Erklärung gefunden wurde.

Für die hier beschriebene Erkrankung kommt wohl doch eine chronische Appendicitis als Ursache in Betracht, da kein Zweifel besteht, daß die chronische Appendicitis in einer Reihe beobachteter Fälle oft als Ausgangspunkt für die unspezifische Entzündung in Frage kam.

2. Erkankung.

Klagen:

Fast acht Jahre später, am 28. 12. 38 kam die Kranke wieder in die Heidelberger chirurgische Universitätsklinik.

Sie gibt an, nach der Entlassung im Jahre 1931 im allgemeinen sich ganz gesund gefühlt zu haben. Sie klagte aber darüber, daß sie während der ganzen Zeit häufig an Durchfall zu leiden hatte. Seit ungefähr einem halben Jahr seien zeitweise krampfartige Schmerzen im Leib aufgetreten, die zuletzt immer heftiger wurden und sich um den Nabel konzentrierten, auch habe sie häufig erbrechen müssen. Der Appetit sei schlecht geworden, sie habe an Gewicht verloren. Windverhaltung und Durchfall mache ihr schwer zu schaffen.

Befund:

Die Kranke war in einem sehr reduzierten Ernährungs- und Kräftezustand. Lunge und Herz o. B. Der Puls war etwas gespannt. Bei Betrachtung des Abdomens fiel sofort eine starke Aufblähung des mittleren Teils und betonte Zeichnung der Hautvenen auf. Die Untersuchung des Harns ergab großen Indikangehalt, Eiweiß und Zucker fanden sich nicht.

Röntgenbefund:

Die Leeraufnahme ergab beiderseits normalen Zwerchfellstand. Im Bereich des Dünndarms einige Gasblasen und geringe Spiegelbildung.

Beim Kontrasteinlauf zeigte sich bis zur rechten Flexur kein Stop. Die Dickdarmkonturen waren glatt. Nach starker Pal-

pation drang auch etwas Brei in das Colon ascendens und in das Coecum. Das Coecum und Colon ascendens waren stark verengert. Im Coecum Füllungsdefekt. Die Dünndarmschlingen ließen sich durch die früher angelegte Anastomose nicht klar darstellen. An einzelnen Stellen bestand ein ganz geringer Beschlag der Schleimhaut.

Diagnose:

Es handelte sich röntgenologisch um einen Schrumpfungsprozeß im Coecum und Colon ascendens und um eine weitgehende Verengung der Ileotransversostomie. Abb. 1.

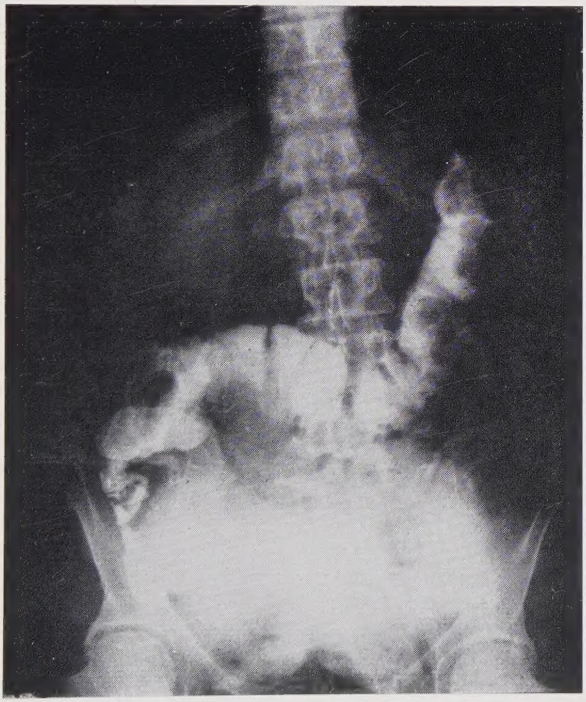

Abb. 1

Operation:

Am 2. 1. 1939. In Spinalanästhesie. Der Schnitt begann oberhalb des Nabels und verlief bis zur Symphyse. Nach Eröffnung der Bauchhöhle fand man ein großes Paket verwachsener Dünndarmschlingen. Die Dünndarmschlingen waren bis auf Unterarm-

dicke aufgebläht und zeigten eine starke Hyperthrophie ihrer Wandungen. Es handelte sich hier um zuführende Schlingen des unteren Ileum. Die Anastomose zwischen Ileum und Colon transversum ließ sich durch die starken Verwachsungen nicht sicher erkennen. Es wurde versucht, diese Dünndarmschlingen auseinanderzulösen, was aber nicht möglich war. Deshalb wurde das Colon transversum in einer Ausdehnung von etwa 15 cm reseziert und nach blindem Verschluß der Enden eine Seit-zu-Seit-Anastomose angelegt. Das Ileum wurde oral von dem Tumor mit dem Petz'schen Apparat genäht und dann durchtrennt. Dann wurde der Teil des Mesenteriums des Dünndarm - Dickdarmkonglomerats unterbunden, abgetrennt und das ganze Paket der verwachsenen Schlingen entfernt. Das zuführende Ileumende wurde nun mit dem vorher anastomosierten Quercolon Seit-zu-Seit oral von der zuerst ausgeführten Anastomose verbunden.

Trotz des erheblichen Eingriffes mit ausgiebiger Darmresektion überstand die Kranke die Operation gut. Sie klagte natürlich über Schmerzen im Leib, die aber auf die Operation zurückzuführen waren. Da die Kranke sehr anämisch war, wurde eine Bluttransfusion von 220 ccm vorgenommen, die ihr sehr gut bekam. Am 5. 1. 19 zeigte sich bei der Kranken ein geringer Temperaturanstieg und etwas Pulsfrequenzzunahme. Mehrmals wurde Kochsalz und Traubenzucker infundiert. Bei der Palpation erwies sich das Abdomen weich. Am 6. 1. 39 hatte die Kranke immer noch dünne Stühle und die Winde gingen gut ab. Der Appetit war sehr schlecht. Es konnten nur die allerkleinsten Nahrungsmengen aufgenommen werden, sonst trat Erbrechen auf. Am 8. 1. war die Temperatur ganz zurückgegangen, auch die Pulsfrequenz war wieder normal. Die Kranke klagte nur über starke Schmerzen in der linken Bauchseite, die ganz oberflächlich lokalisiert wurden. Der Leib war aber weich. Auf Wärme trat auch Besserung der Beschwerden ein. Am 14. 1. stand die Kranke auf, war natürlich noch sehr schlapp, fühlte sich aber beim Sitzen im Sessel ganz wohl. Die Mahlzeit, die am Anfang aus kleinsten Mengen bestand, wurde langsam gesteigert. Eine Woche später am 20. 1. konnte die Kranke auch einige Zeit allein umhergehen, was sie aber noch sehr müde machte. Am 23. 1. war die Frau völlig beschwerdefrei. Der Stuhl war viel konsistenter geworden, wenn auch noch etwas durchfällig.

Röntgenbild:

Bei der Röntgenkontrastdurchleuchtung zeigte der Magen Hakenform mit einem langen, queren unteren Magenschenkel, der Einbuchtungen an der großen Kurvatur zeigte. Die Peristaltik war verzögert. Bei der weiteren Passage des Kontrastbreies zeigten einzelne Dünndarmschlingen auch stärkere Verbreiterungen. Die Stelle der Ileotransversostomie war nicht genau zu differenzieren. Es zeigte sich aber Breiübertritt im linken Teil des Colon trans-

versum und im Colon descendens. Ein Teil des Colon ascendens war noch mit Kontrastspuren beschlagen, die von einem früheren Einlauf herrührten. Abb. 2.

Deutung:

Die Einbuchtungen an der großen Kurvatur sind wahrscheinlich durch die hochgradigen Verwachsungen der Umgebung des Magens bedingt. Die starke Verbreiterung einzelner Dünndarmschlingen wird wohl durch noch bestehende Adhäsionen hervorgerufen. Der Röntgenbefund zeigt, daß die Magen-Darmpassage gut funktioniert.

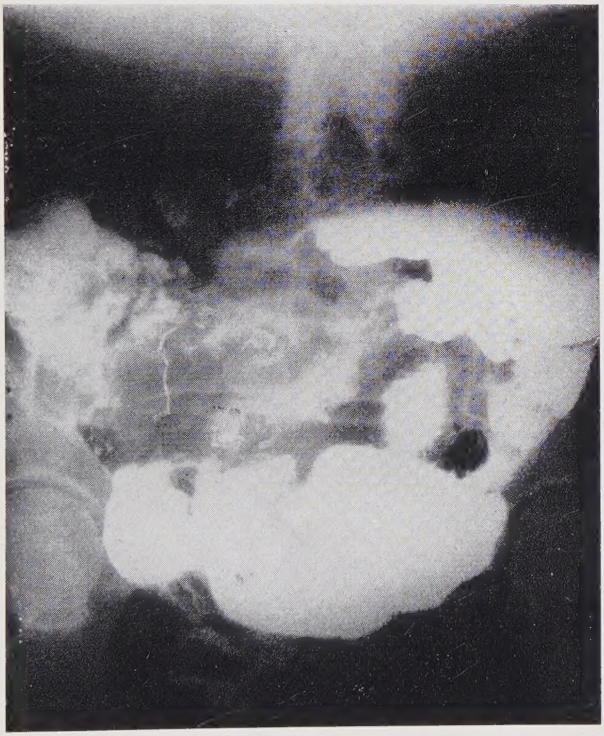

Abb. 2

Pathologisch-anatomischer Befund:

Das makroskopische Bild des Präparates zeigte die Bildung tumorartiger Eigenschaften. An dem auf einer Länge von 15 cm

resezierten Quercolon hing das durch starke Adhäsionen mit ihm und untereinander verbundene Ileumkonglomerat. Die resezierten Schlingen hatten ungefähr eine Länge von 70—80 cm. Ihre gesamte Wand zeigte starke Veränderungen in Form einer Hypertrophie und Hyperplasie der Längs- und Ringsmuskulatur. Die Schleimhaut war atrophisch. Kurz vor der Stenose hatte sich das Ileum in einen gänseeigroßen Sack erweitert, dessen Schleimhaut und weitere Wandung starke Rückbindungserscheinungen und Ersatz durch Bindegewebsneubildung aufwiesen. An der so erweiterten Dünndarmschlinge erkannte man mehrere Dehnungsgeschwüre. Die Stenose lag an der Stelle der Ileum-Quercolonverbindung, die bei der ersten Operation angelegt worden war. Die Konsistenz des Gewebes war hart; die Gewebsneubildung war zirkulär gewachsen und bewirkte eine Stenose des Darmlumens auf Bleistiftdicke oder sogar noch enger. Die Betrachtung der Schnittfläche zeigte die grauweise Farbe von bindegewebigen Schwielen. Am Quercolon war makroskopisch nichts zu erkennen. Es fand sich weiter keine Verengung im Bereich unterhalb der Stenose und auch

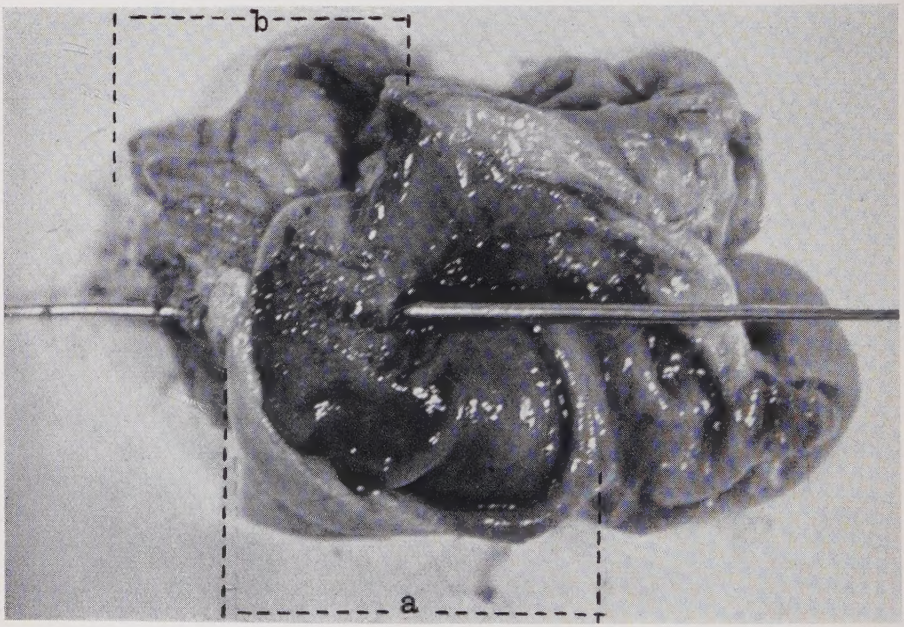

Abb. 3 a) Ileumsack b) Dickdarm (Außenseite)

sonst keine Veränderungen hinsichtlich der Schleimhaut und Muskulatur.

Auf den beiden untenstehenden Abbildungen ist das resezierte Paket der entzündlich verwachsenen Darmschlingen zu sehen.

Abb. 3 zeigt die Einsicht in den aufgeschnittenen Dünndarm. Man sieht hier im Bereich von a) die sackförmige Ausstülpung des unteren Ileum, kurz vor der Stenose, mit der dünnen Wandung und vollständiger Atrophie der Schleimhaut. Die abgebildete Sonde geht durch die Stenose hindurch und kommt auf Abb. 4, die die aufgeschnittene Dickdarmseite zeigt, wieder zum Vorschein.

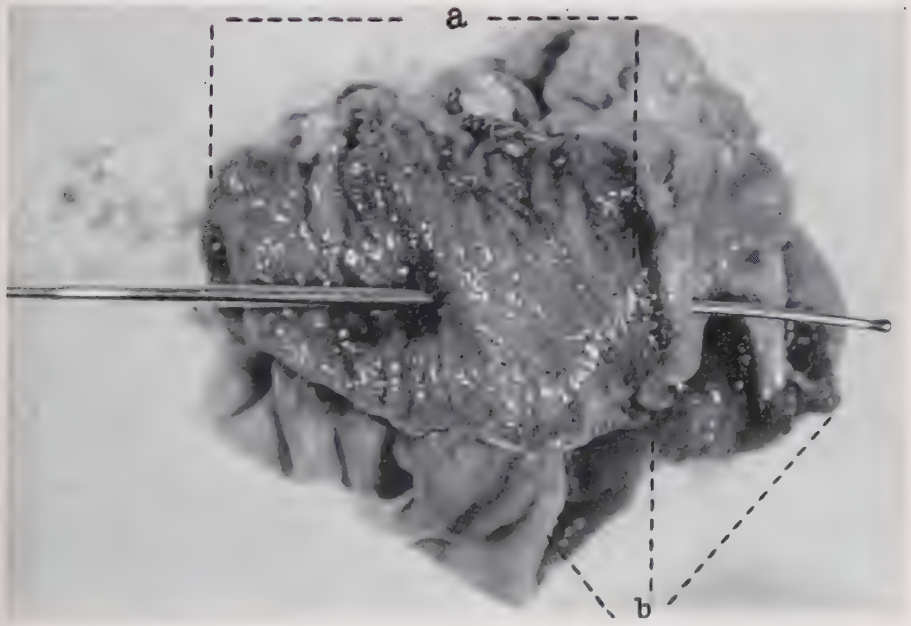

Abb. 4 a) Dickdarm (Innenseite), b) Dünndarm

Man sieht deutlich die Verengerung des Darmlumens. Die Colonschleimhaut zeigt ganz normale Beschaffenheit.

Histologischer Befund:

Die mikroskopische Untersuchung ließ in erster Linie eine Infiltration mit Lymphozyten und Plasmazellen, die diffus im Gewebe liegen, erkennen. Daneben sah man zahlreiche Fibroblasten. Eine Vermehrung der Blutgefäße als typisches Bild eines Granu-

lationsgewebes war nicht erkennbar. Weiter sah man Gebiete mit vorwiegender Vermehrung des Bindegewebes und ausgesprochener kernarmer Narbenbildung.

Die Mucosa war verschmälert. Die Drüsen waren atrophiert.

In der Submucosa und Muscularis ließ sich geringes chronischem Oedem nachweisen, meist aber Bindegewebs- und Narbenbildung.

Die Serosa war mit Fibrin bedeckt. In dem die Stenose umschließenden Gewebe kamen entzündliche Herde und narbig bindegewebige Stellen nebeneinander vor.

Deutung:

Alle diese Erscheinungen des mikroskopischen Bildes lassen auf eine unspezifisch entzündliche Genese der Stenosenbildung schließen.

Epikrise:

Es handelt sich um einen indurierenden Prozeß im Ileum. Die hierdurch bedingte Unwegsamkeit im Bereich des Coecum wurde durch eine Ileotransversostomie aufgehoben. Im Laufe der Jahre entwickelte sich an der Anastomose eine Stenose, die zu einer Entzündung und Verklebung der Dünndarmschlingen führte.

Die Ursache für die Unwegsamkeit im Bereich der Ileotransversostomie ist wohl auf Grund des Operationsbefundes und der histologischen Untersuchung durch ein Uebergreifen des indurierenden Prozesses im Coecum auf das Colon transversum bedingt.

Die allgemeine Diagnose einer entzündlichen Stenose läßt sich gewöhnlich ohne weiteres nach der Anamnese und dem klinischen Bild leicht stellen. Jedoch bietet die nähere differenzielle Diagnostik der Natur der Erkrankung in den meisten Fällen große diagnostische Schwierigkeiten, und sehr oft bringt die beste Anamnese im Zusammenhang mit den klinischen Symptomen und der später durchgeführten anatomisch-pathologischen Untersuchung keine befriedigende Erklärung für die Aetiologie der Erkrankung.

Literatur-Nachweis

(1) Deutsche Z. f. Chir. Bd. 212, S. 339.
(2) Deutsche Z. f. Chir. 1934 Bd. 243, S. 377.
(3) Arch. klin. Chir.
(4) Deutsche med. Wochenzeitschrift 1939 Nr. 5, S. 161
(5) Arch. klin. Chir.
(6) „ „ „
(7) „ „ „
(8) „ „ „
(9) Deutsche med. Wochenschrift 1939 Nr. 5, S. 161.
(10) Zbl. Chir. 1934 Nr. 26
(11) „ „ 1934 Nr. 26
(12) Deutsche Z.f. Chir. 1935, S. 244.

Lebenslauf

Am 20. Jan. 1913 wurde ich als Sohn des Fabrikanten Jos. Grüter und seiner Ehefrau Eugenie, geb. Fork in Borken i. Westf. geboren. Nach dem Besuch der Volksschule kam ich auf das dortige Gymnasium, wo ich bis Untersekunda blieb. Die Obersekunda absolvierte ich am Gymnasium in Neuß und die Unter- und Oberprima am Gymnasium in Bocholt. Nach bestandener Reifeprüfung und Ableistung des Arbeitsdienstes im Sommer 1934 begann ich mein Medizinstudium an der Universität in Bonn. Das 4.—6. Semester studierte ich in Kiel, das 7. Semester in Berlin. Dann setzte ich mein Studium an der Heidelberger Universität fort, wo ich am 29. August 1939 mein medizinisches Staatsexamen bestand.